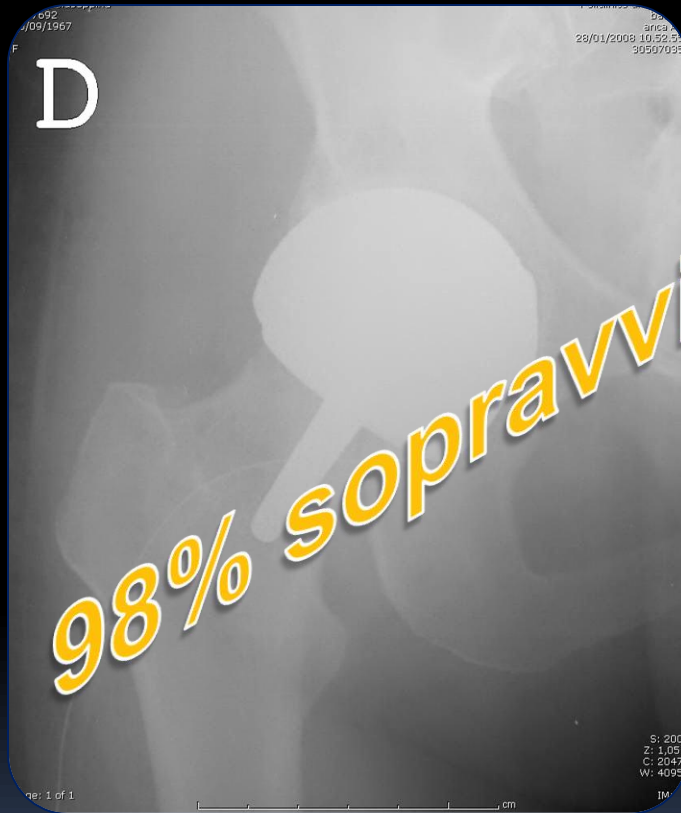

BMHR

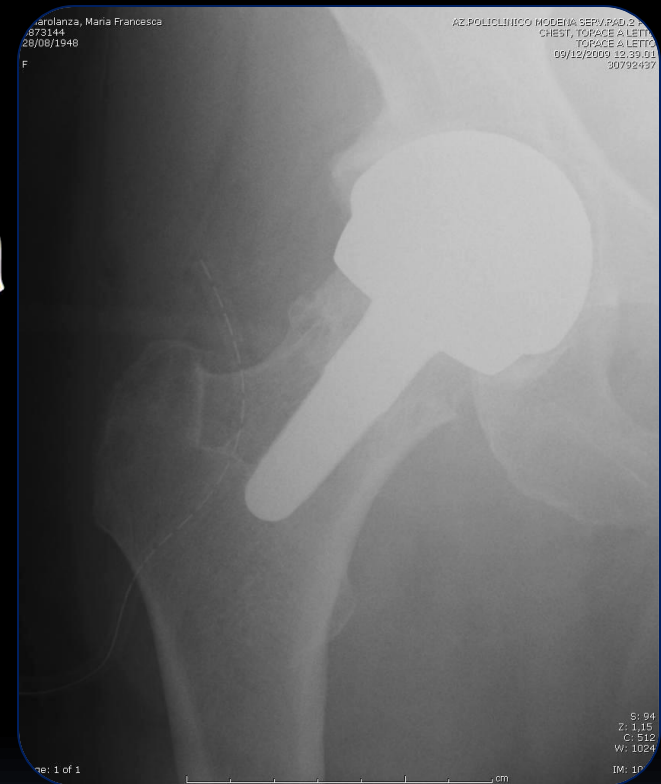BIRMINGHAM HIP MID-HEAD RESECTION

Sacchetti G.L.

Xchè una Protesi Nuova?



98% sopravvivenza



Treacy RBC, Mc Bryde CW, Pynsent PB
BHR arthroplasty a minimum follow-up of 5 years
JBJS 2005,87/B,167-170

Nuova alternativa nell'ATA

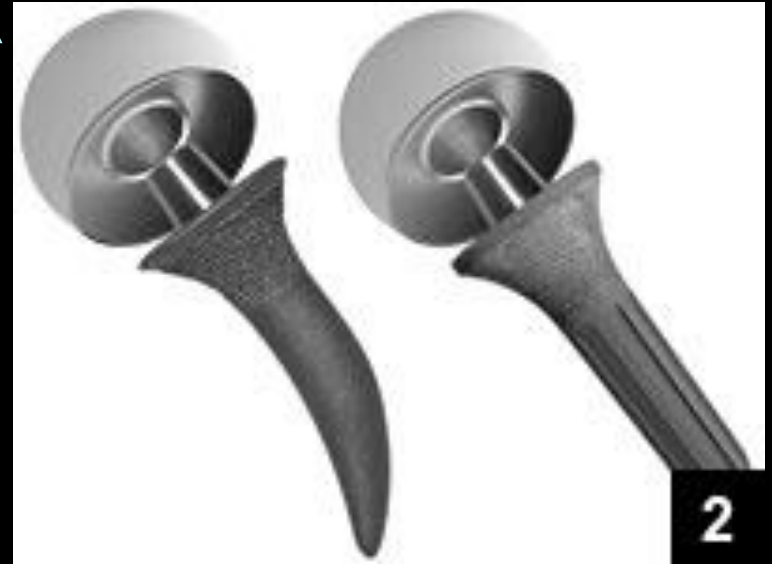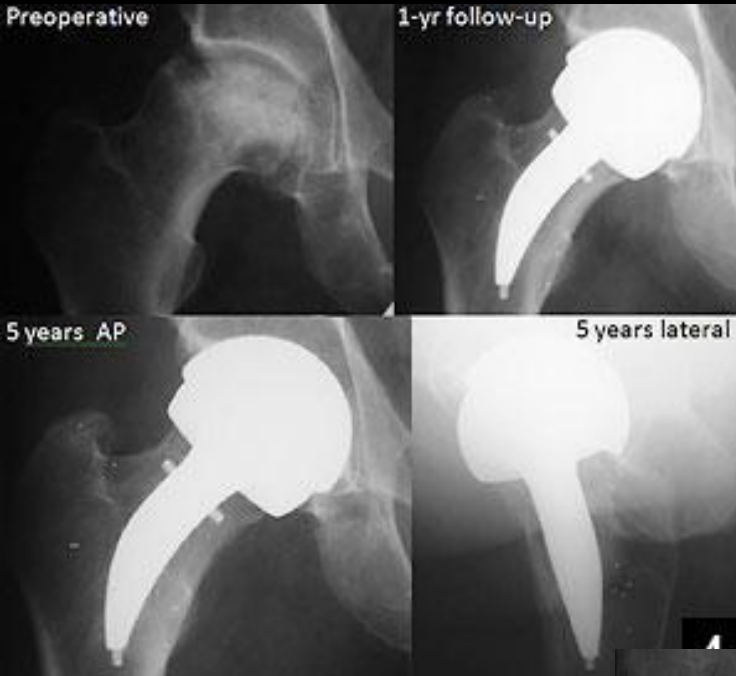
Resurfacing

Mid Head Resection del collo

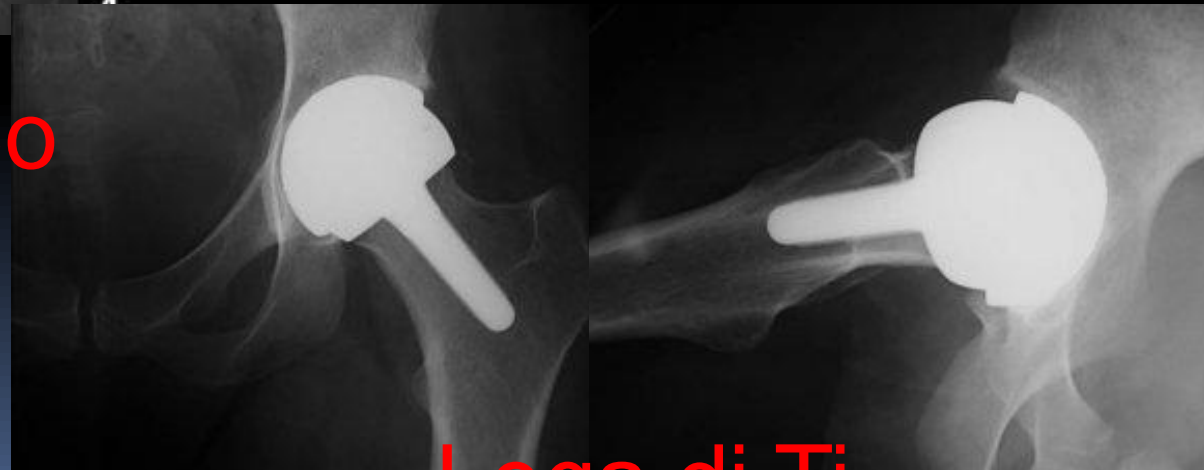Artroprotezione
conservativa tradizionale



2 tipi di BMHR



Lega di Cr-Co



Lega di Ti

Caratteristiche BMHR

- Non cementata
- Fissazione cervicale "vera"
- Assemblaggio intra-operatorio tra cono e testa
- Vantaggi del resurfacing (BHR)
- Maggiori indicazioni
- Minori svantaggi

BMHR : lo stelo retto

Stelo retto, a conservazione del collo e di ½ testa femorale

Proximale: tronco di cono svasato

Sezione conica in A/P e M/L, circolare in sezione trasversale



Distale: alette longitudinali anti-rotazionali

Lega di Ti-6Al-4V rivestita in HA, poroso prossimalmente e sabbiato distalmente

5 misure progressive in lunghezza e larghezza

BMHR: la testa metallica

Testoni modulari da 38 mm a 58 mm con incrementi di 2mm

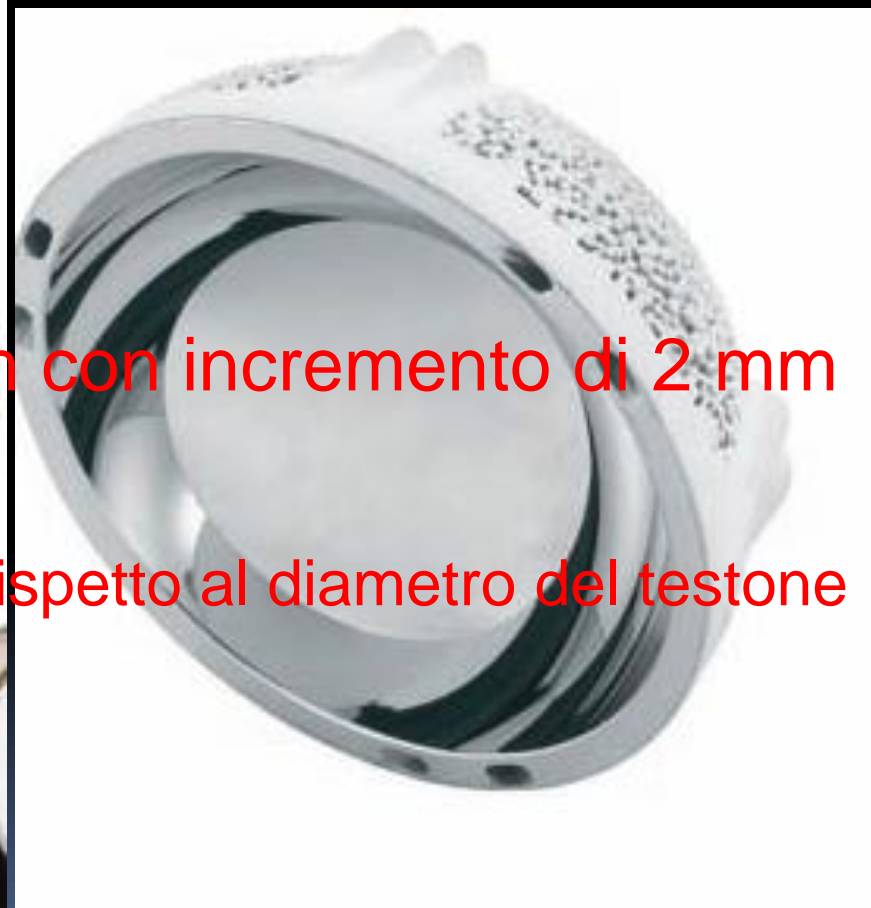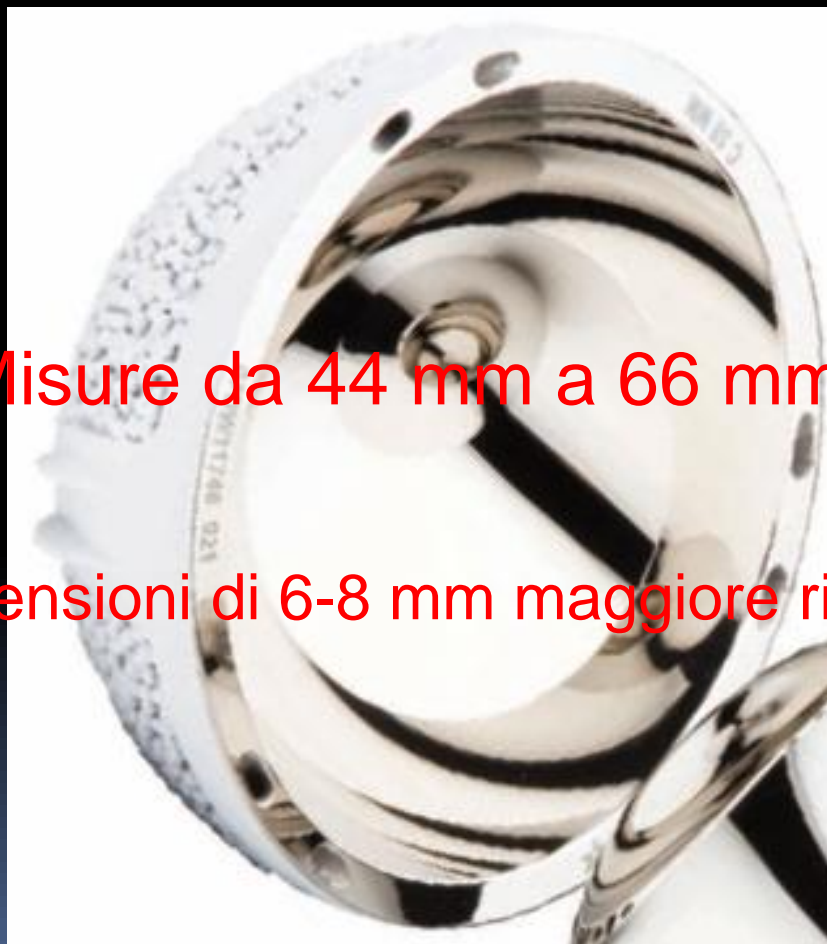


Tribologia identica alla BHR

Inserimento sullo stelo a cono morse

Lega di Cr-Co-Mb
ricca di carburi ottenuta per fusione

BHR: il cotile



Misure da 44 mm a 66 mm con incremento di 2 mm

Dimensioni di 6-8 mm maggiore rispetto al diametro del testone

BMHR : stabilità 1[^] e 2[^]

- La fissazione della componente femorale dipende **meno** dalla qualità dell'osso cefalico ma **più** dalla stabilità tra il cono in titanio e il collo femorale
- La parte di testa femorale distrutta da cisti ossee, necrosi vascolare, malformazioni o involuzione artrosica viene rimossa e sostituita da metallo

Indicazioni

Coxartrosi degenerative o infiammatorie

DCA Crowe 1 con collo-testa brevi

Necrosi avascolari estese (Ficat III e IV)

Artrosi con alterazioni anatomiche del femore prossimale modeste (post-Perthes, post-SCFE)

Pz in età più avanzata con > osteoporosi (rispetto alla BHR)

Eterometrie max di 1 cm

Controindicazioni (U.S.FDA)

- Sesso femminile (diametro < 42 , osteoporosi, obesità, collo varo, età feconda)
- Necrosi o difetti ossei estesi in regione cervico-trocanterica
- Allergie o ipersensibilità ai metalli
- Importanti eterometrie
- Importante riduzione dell'off-set
- Insufficienza renale, immuno-deficienza, terapia cortico-steroidica o immuno-soppressiva

MoM : problemi?

- Ipersensibilità
- Metallosi
- Pseudo-tumori
- Citotossicità
- ALVAL (Aseptic Lymphocytic Vascularised Associated Lesions)
- Osteolisi
- Ioni Cr elevati
- Ioni Co elevati

Conclusioni

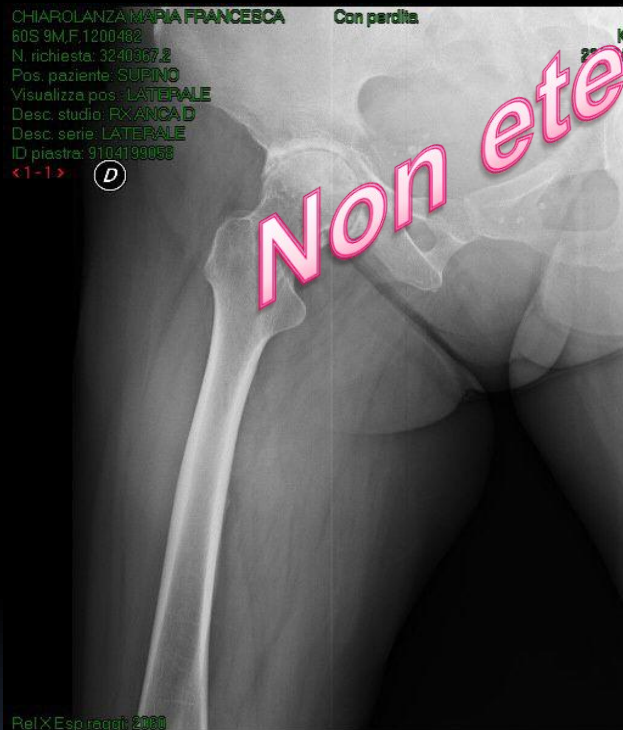
- Alternativa non sostitutiva della BHR
- Indicazioni più estese
- Minori complicanze
- Tribologia sovrapponibile



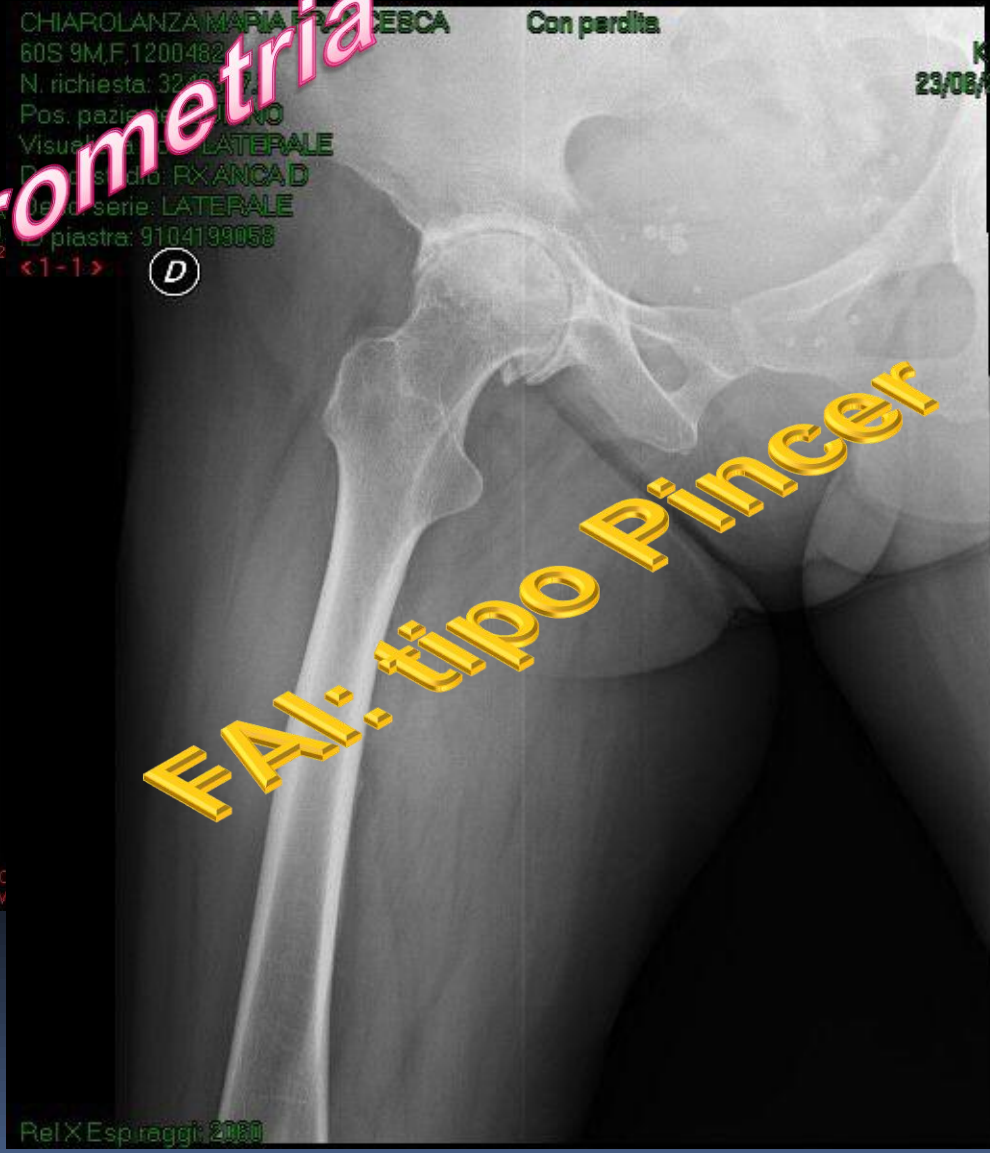


RELIVE SURGERY: BMHR

G.L. Sacchetti



Non eterometria



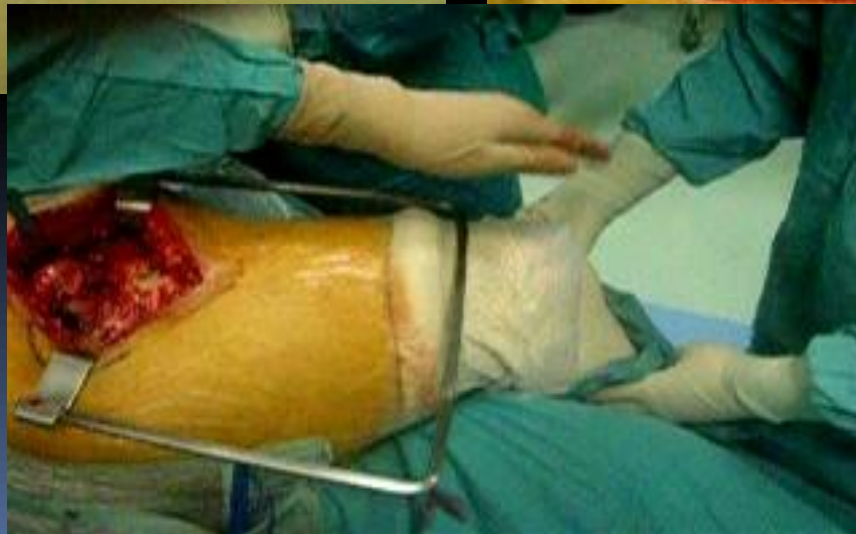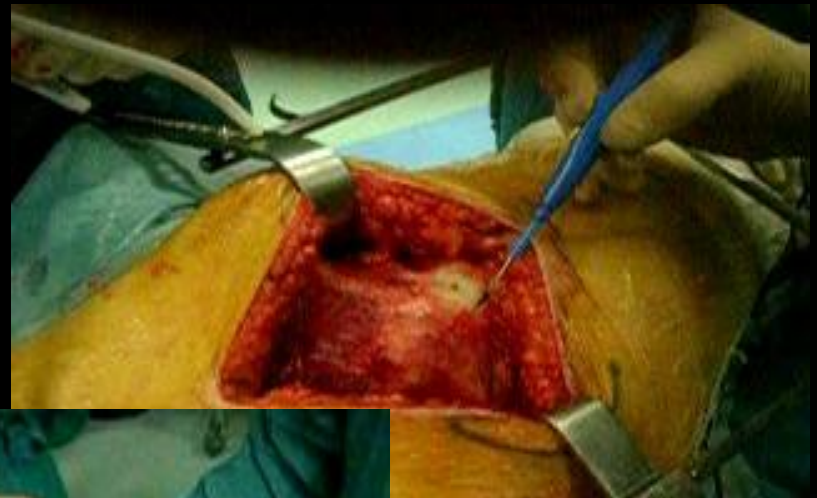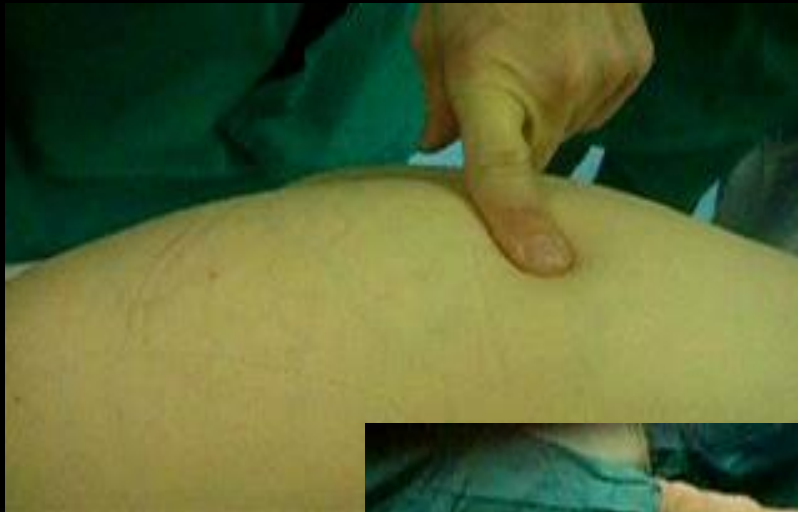I.O.P.
KODAK CR975
23/08/2009, 11.42.46
24% Pixel



C: 2048
W: 4096

Accesso chirurgico

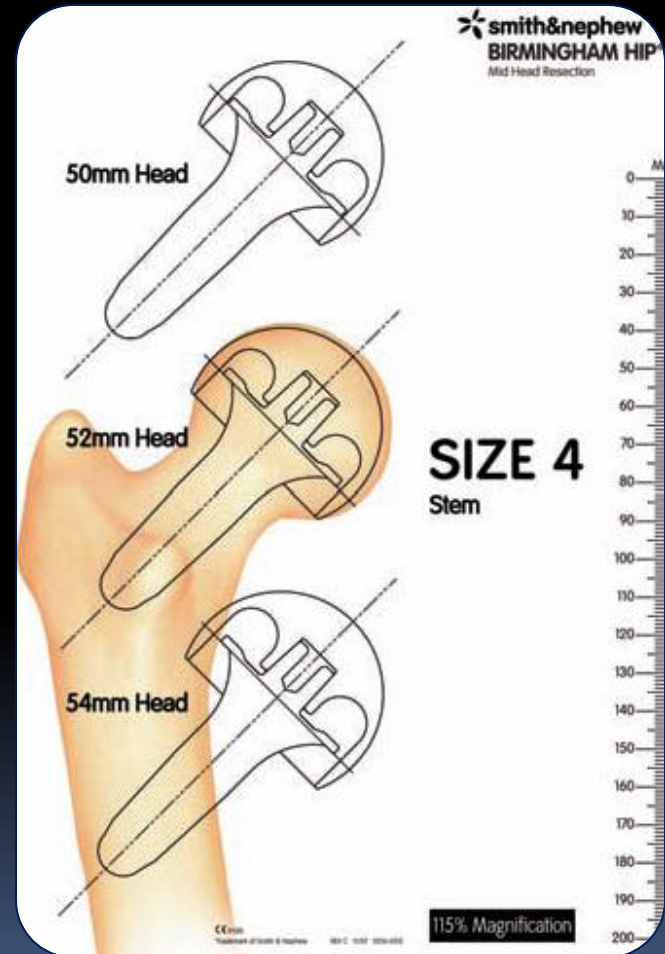
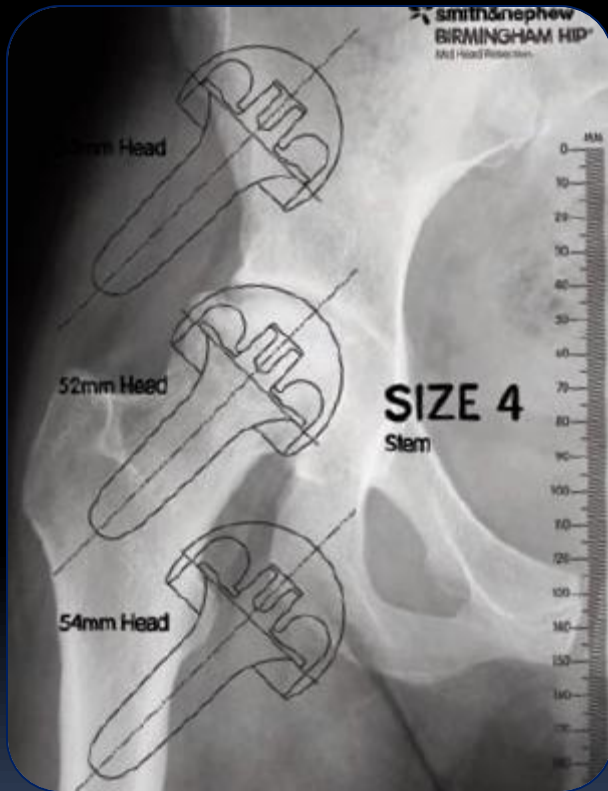
Accesso laterale diretto di Hardinge



Tempi chirurgici

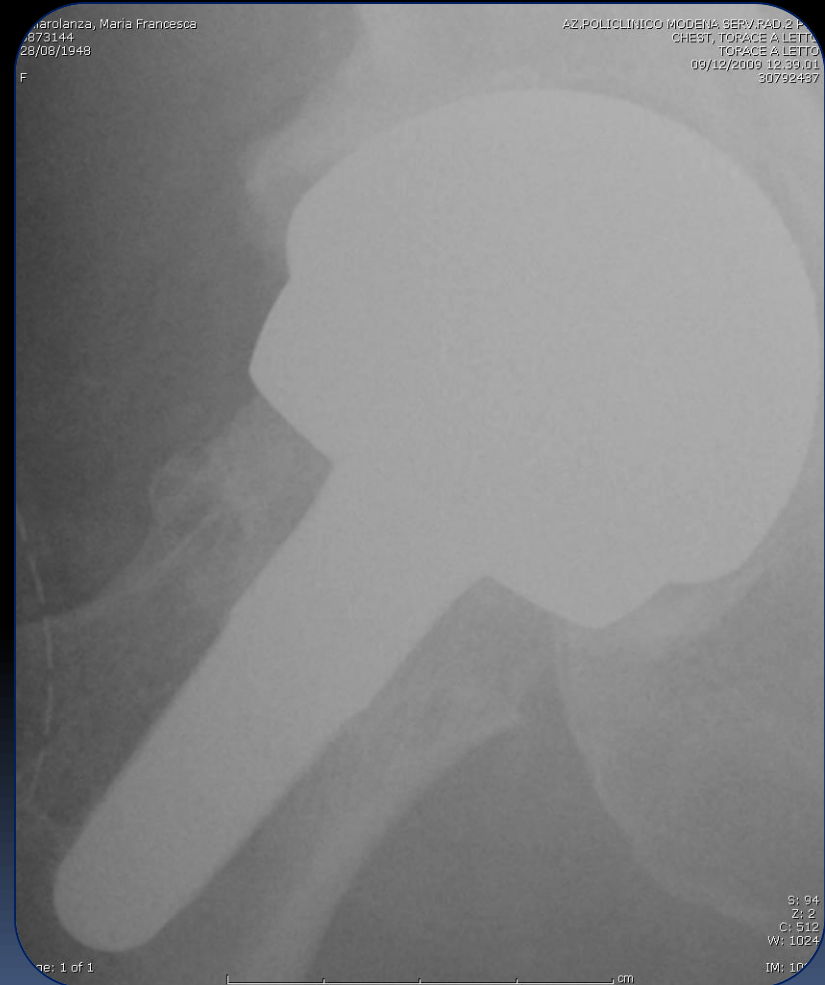- Preparazione della testa (mid-head resection)
- Preparazione dell'acetabolo (BHR)
- Prove di riduzione e stabilità
- Preparazione del collo (alloggio dello stelo)
- Introduzione dello stelo
- Assemblaggio della testa metallica

Planning pre-operatorio



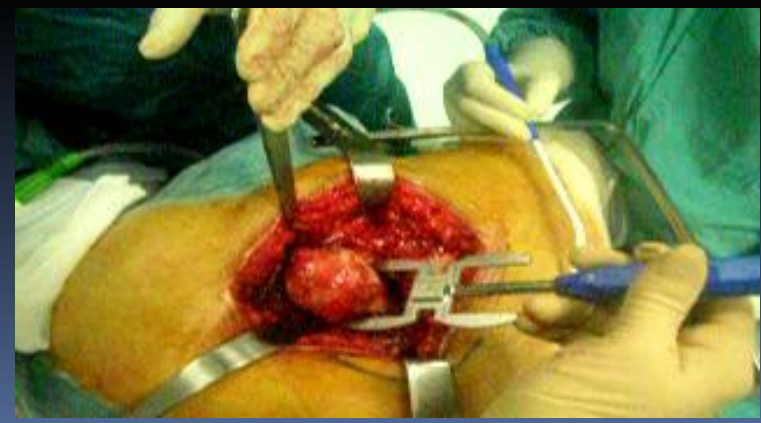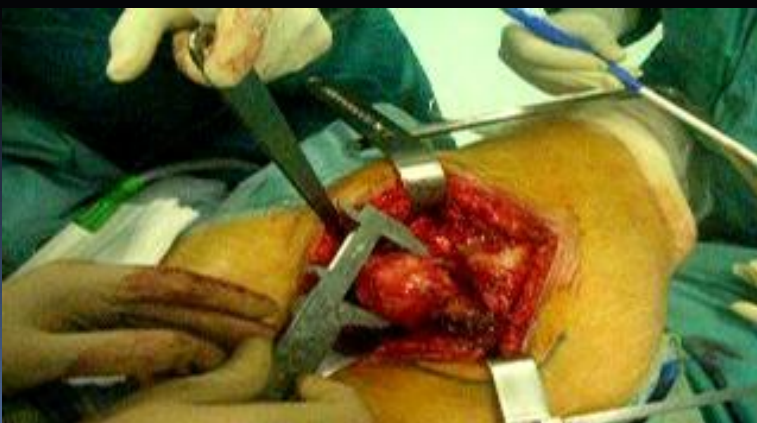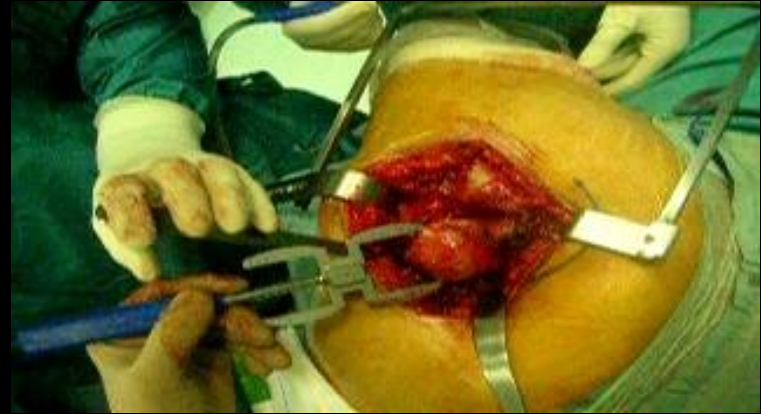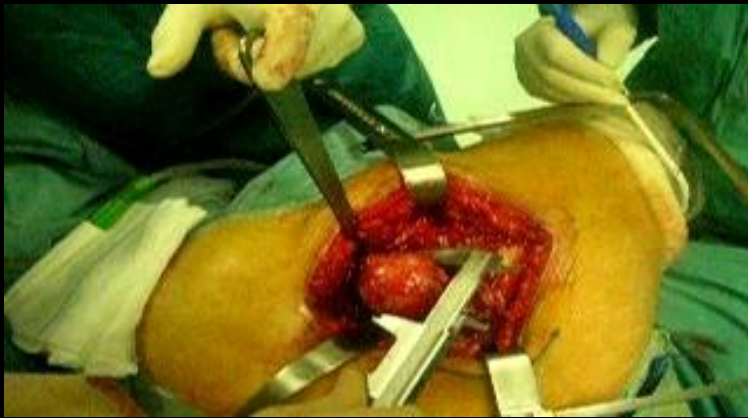Posizionamento dello stelo

- Deve occupare $\frac{1}{2}$ del collo sia in A/P che L/L come diametro
- Leggero valgismo senza appoggiarsi al calcar
- Lungo ma senza toccare la corticale laterale

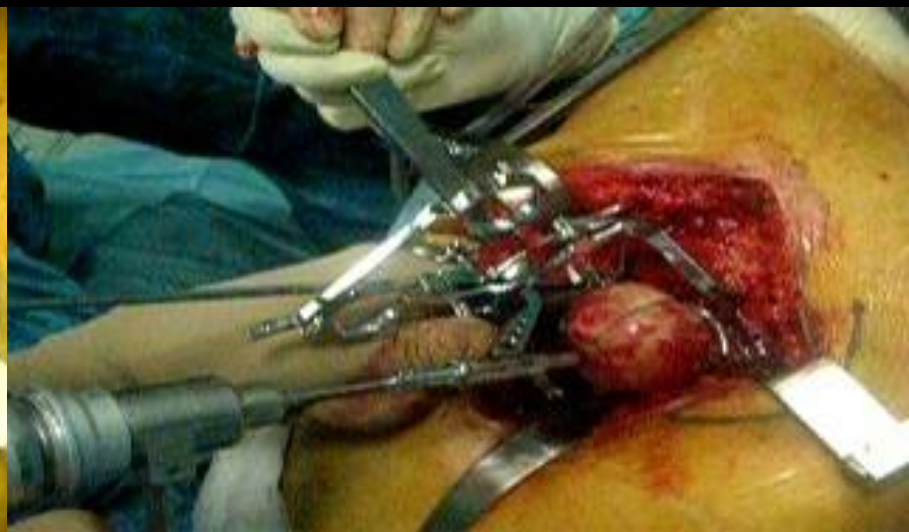
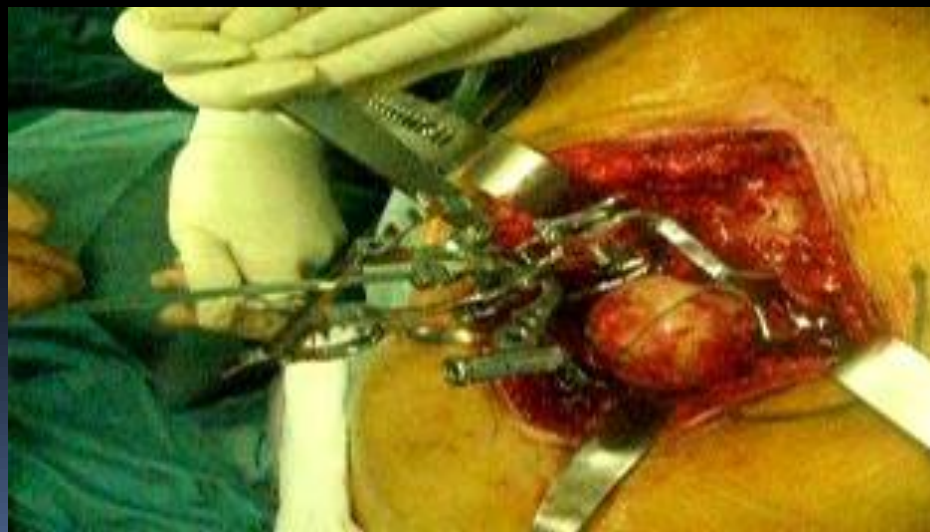
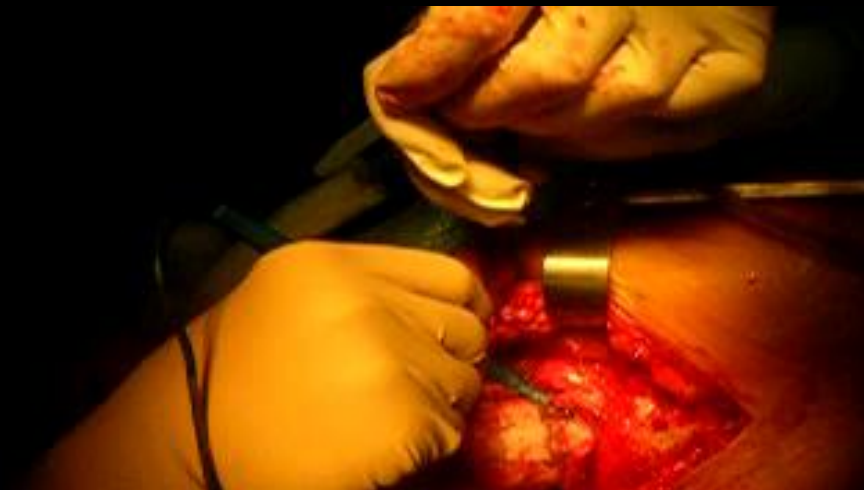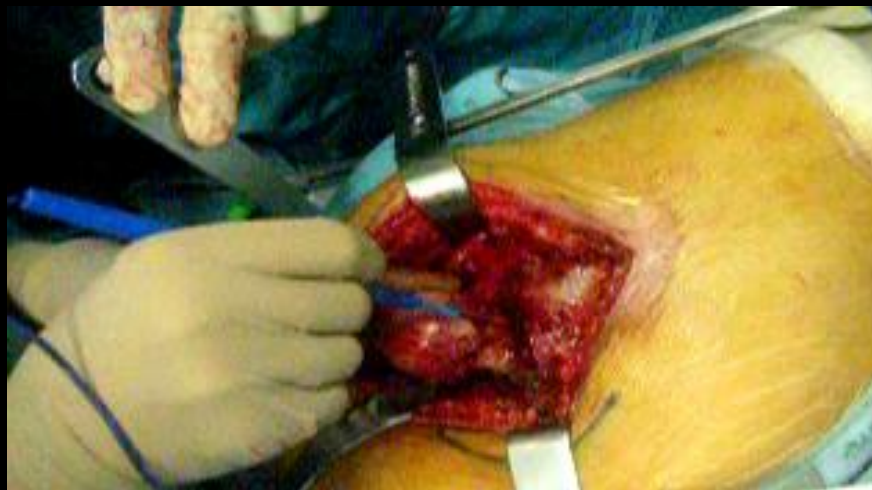Planning intra-operatorio

- Misurazione del diametro della testa
- Misurazione del collo



Introduzione del filo guida

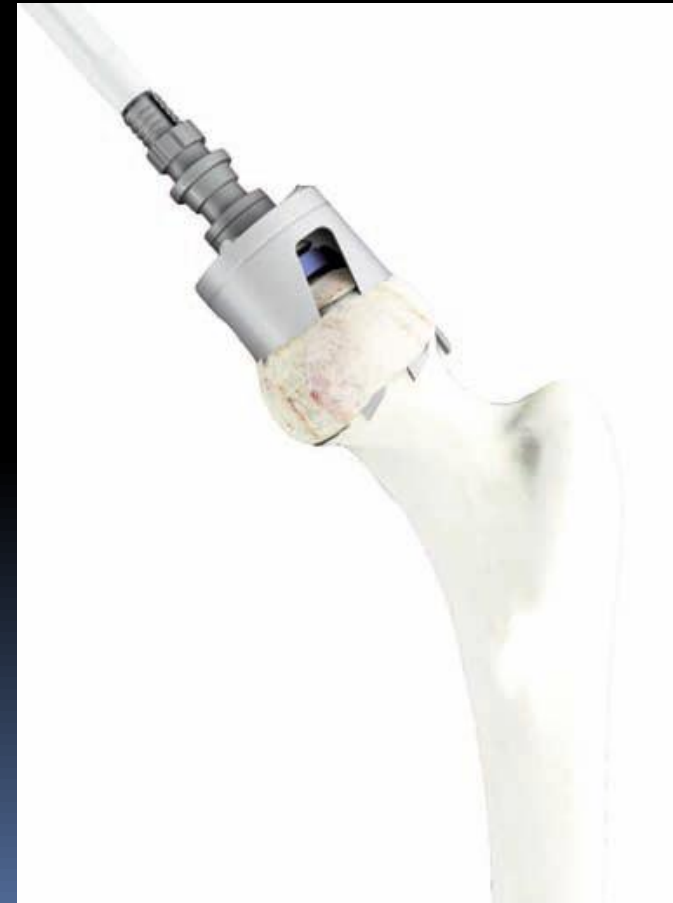
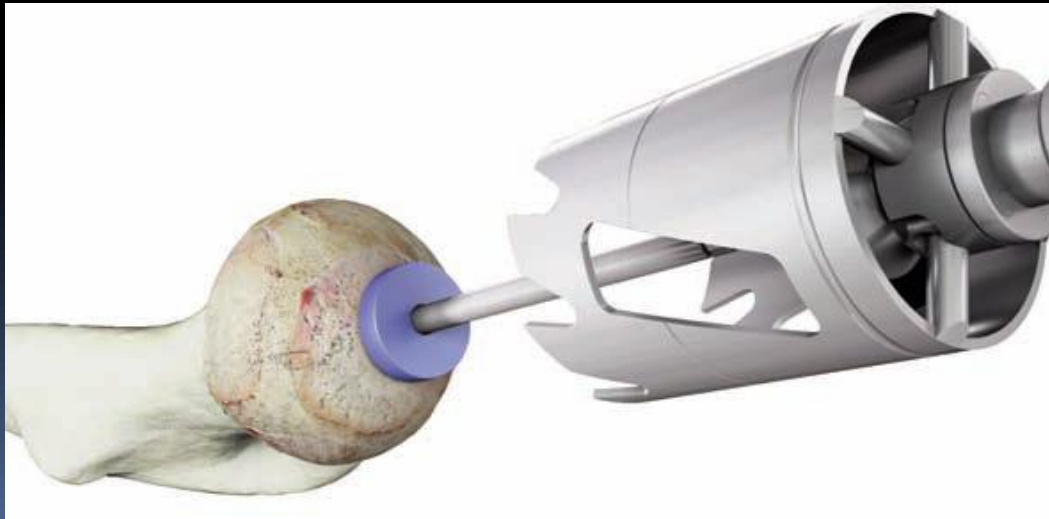


Sequenza chirurgica

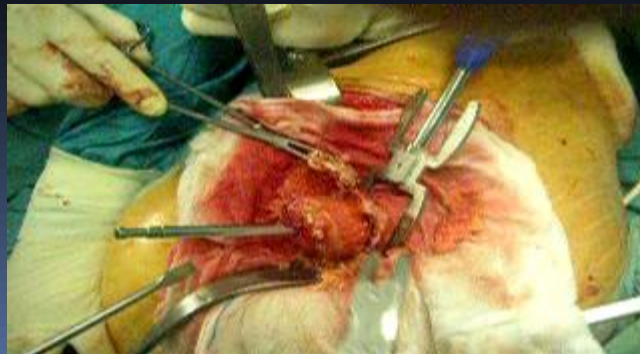
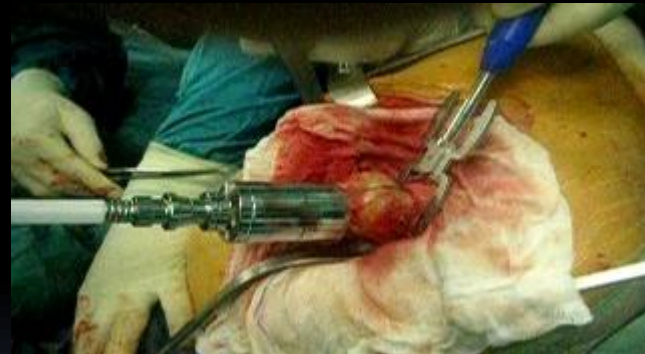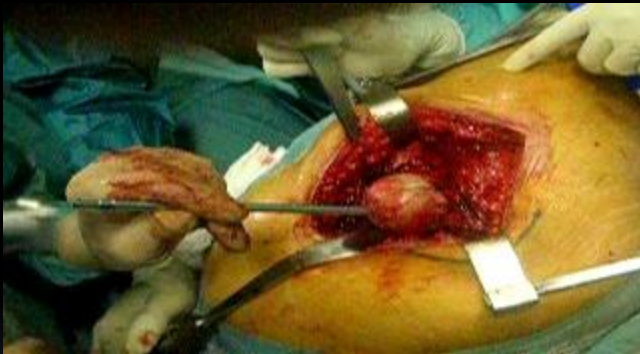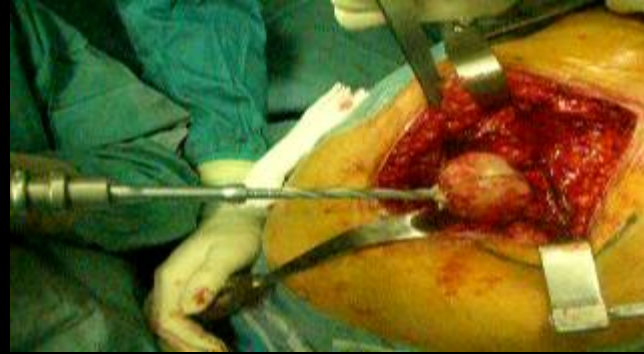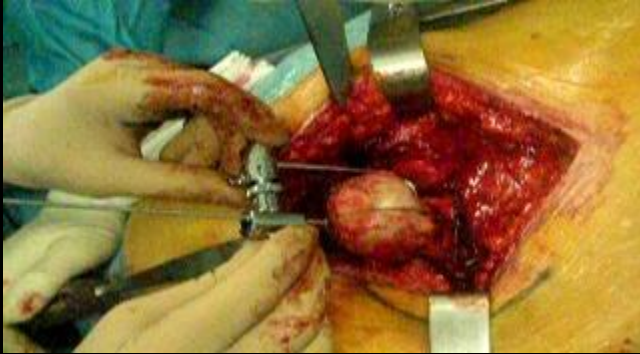
- 1[^] resezione (simile alla BHR)
- 2[^] resezione (mid-head resection)
 - 3[^] preparazione dello scasso cervicale

1^ resezione

- Simile alla BHR
- Utilizzare una fresa di diametro superiore e poi scendere
- Evitare il notching cervicale (posizionamento in valgo)



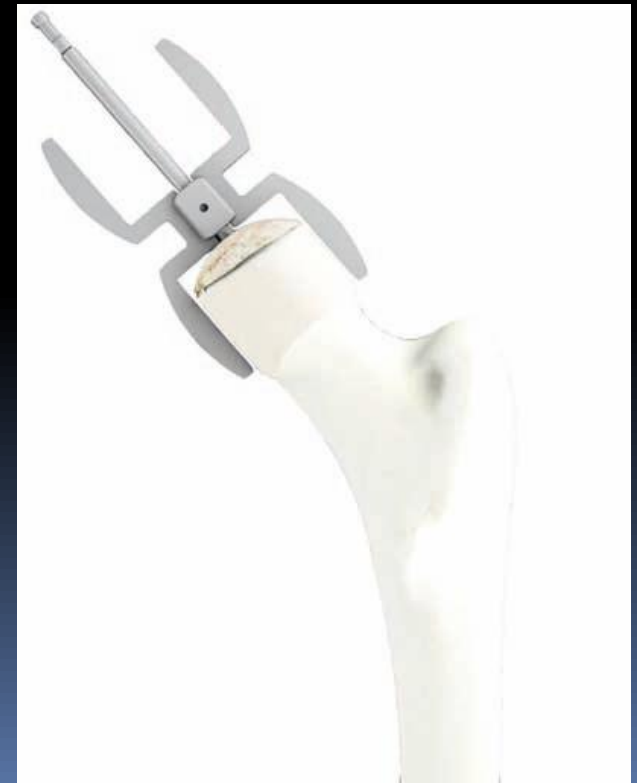1^ Resezione (= alla BHR)




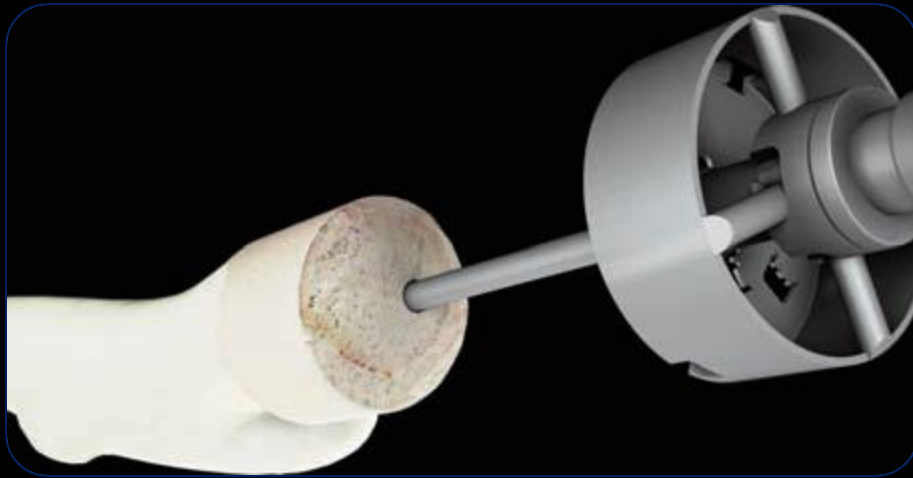
2^ resezione

Mid-head resection

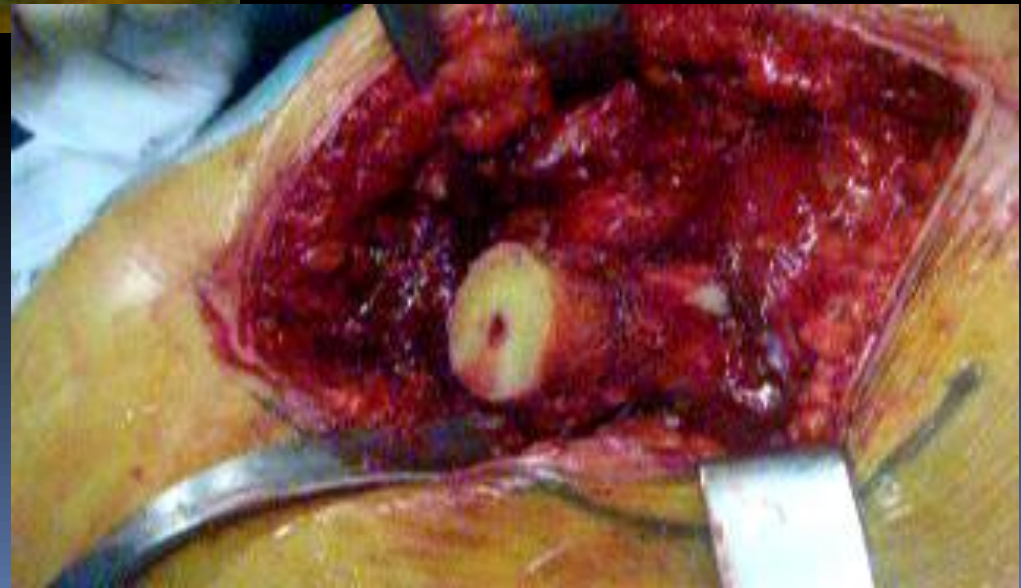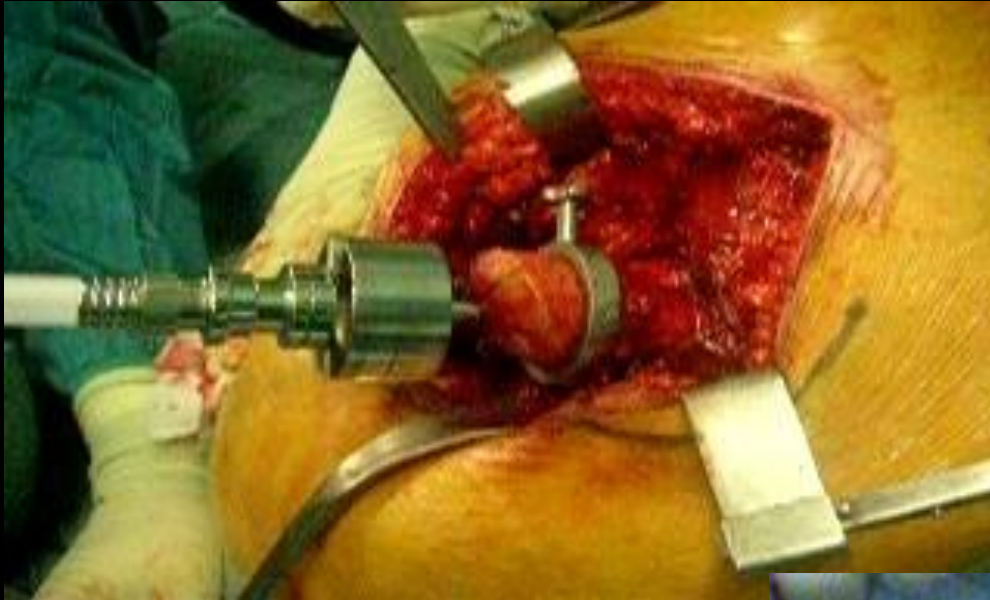- @ anello di resezione
- @ misurazione dell'abbassamento
- @ guida di centratura
- @ Fresa (plane cutter)



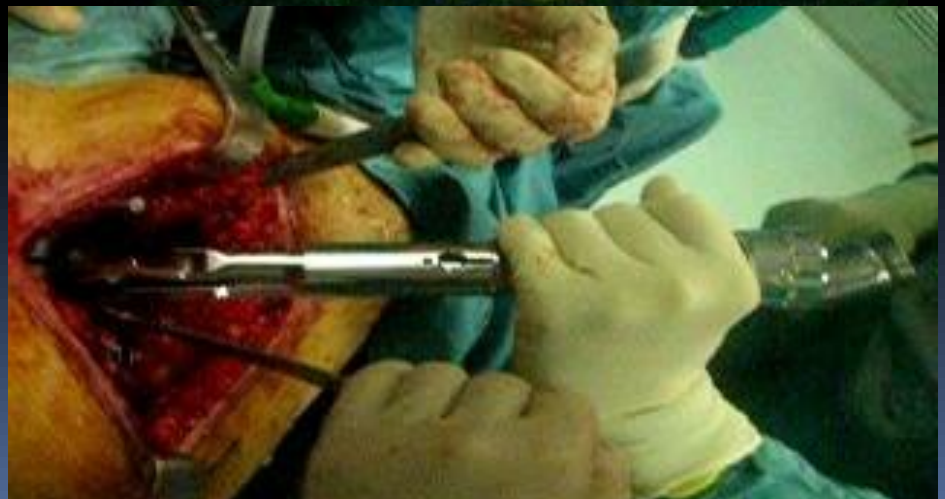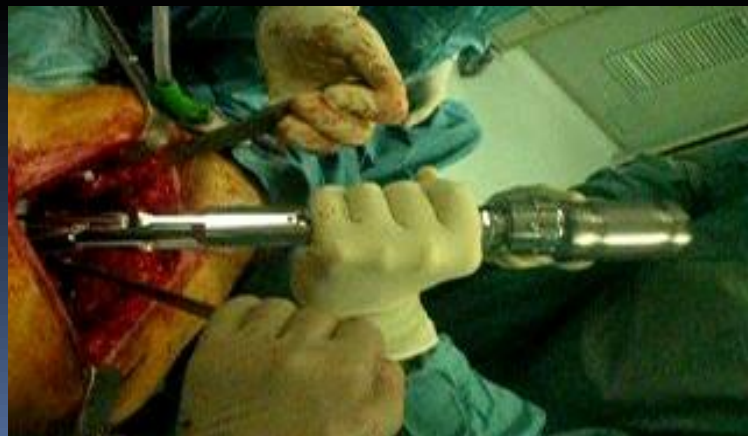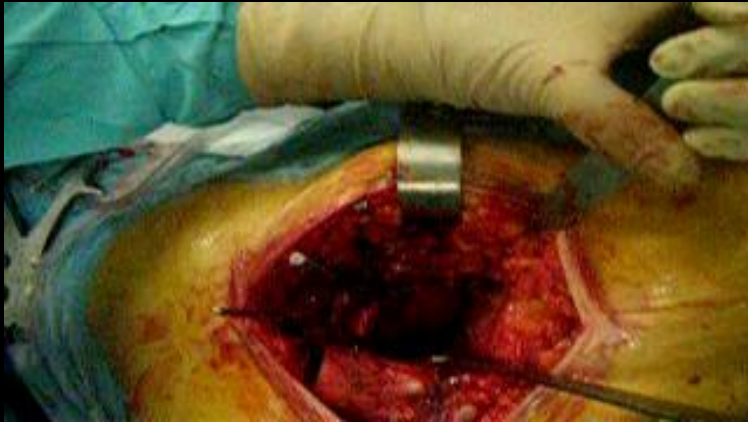2^a resezione (MHR)



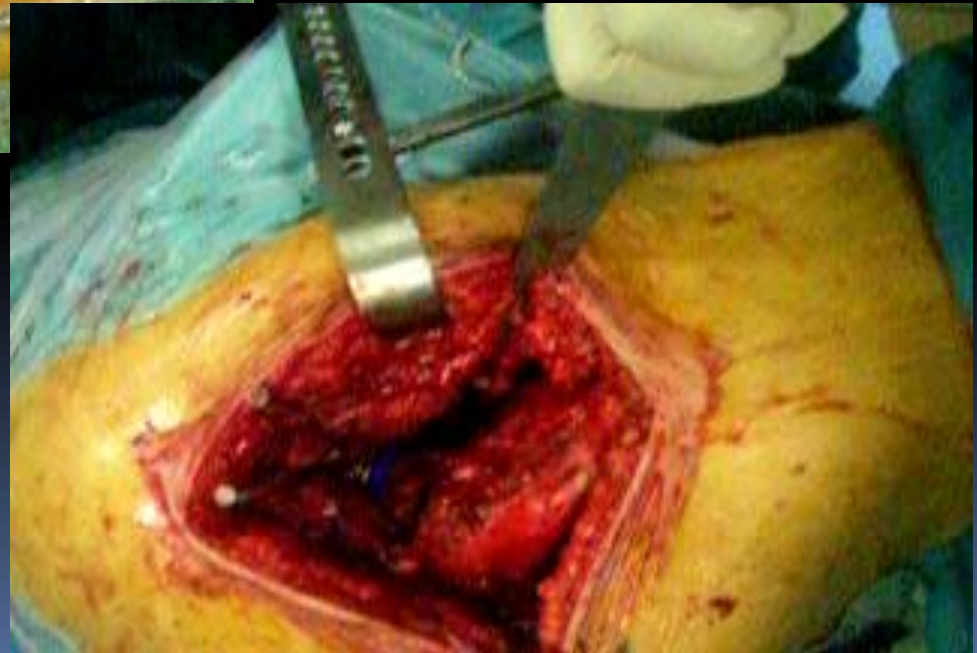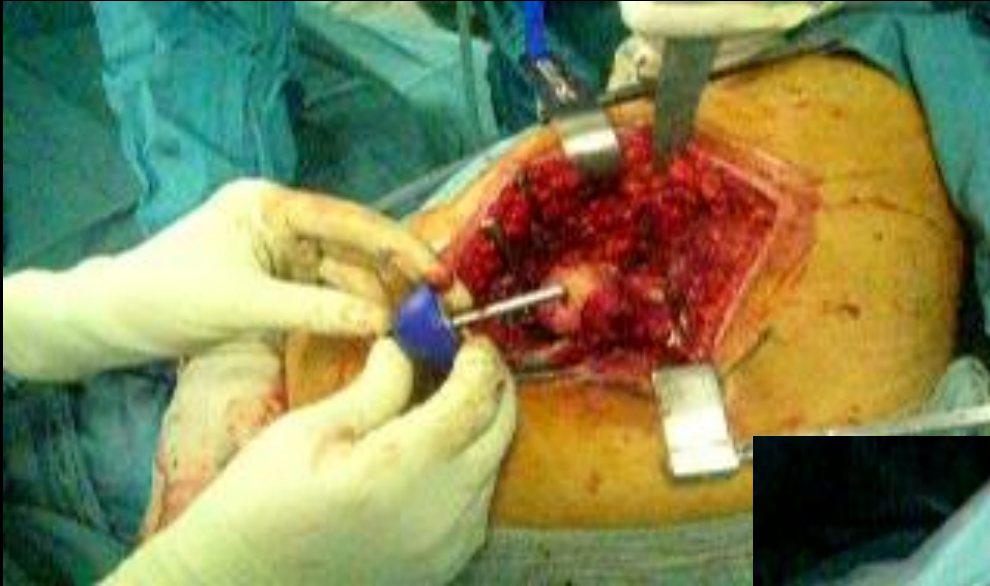2^a Resezione (MHR)



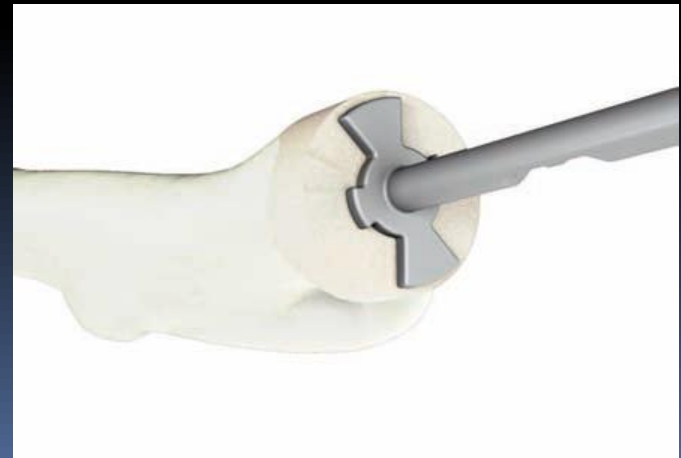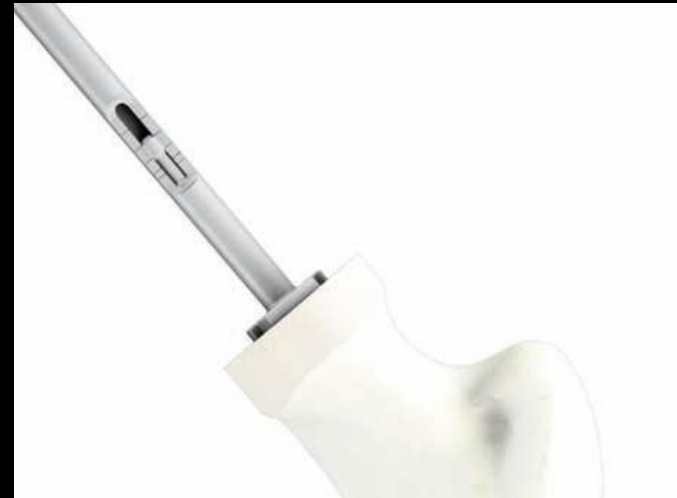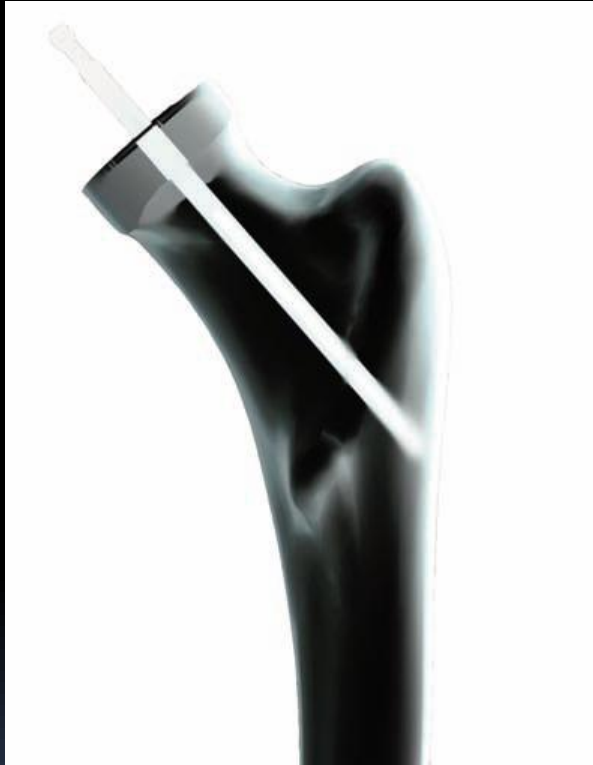Posizionamento del cotile (BHR)



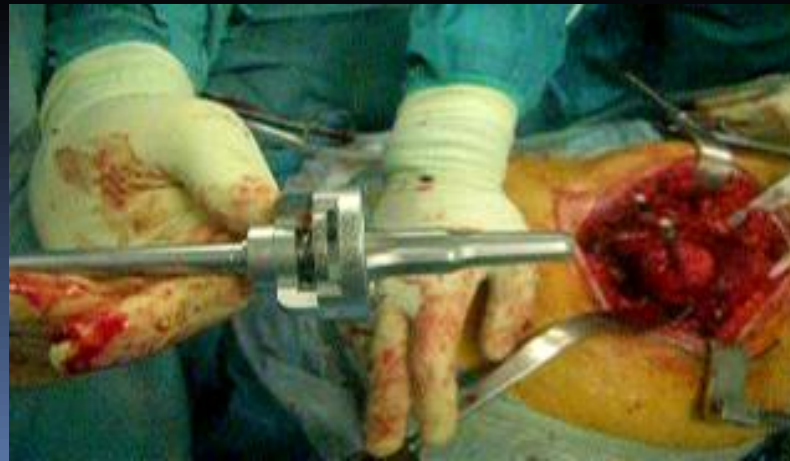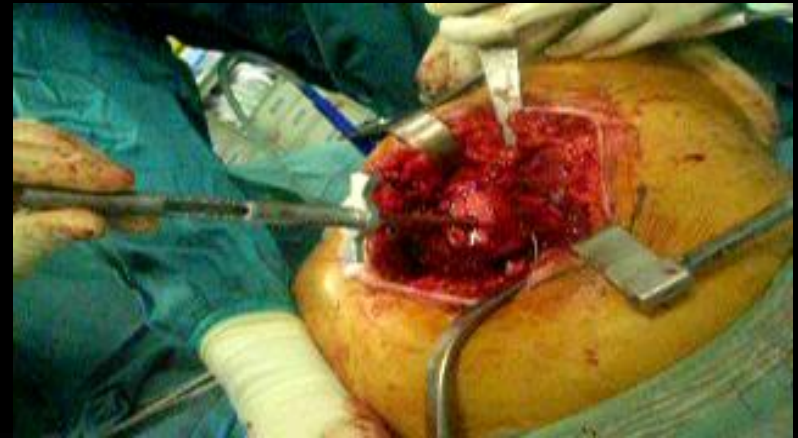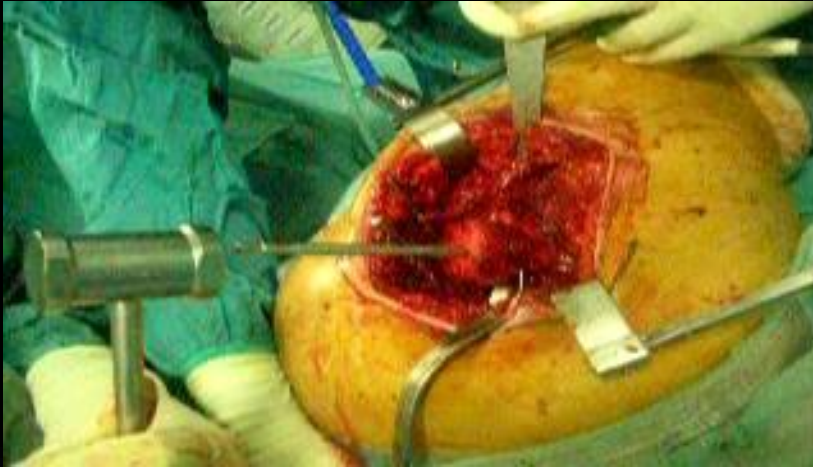Prova di riduzione



Misurazione lunghezza stelo

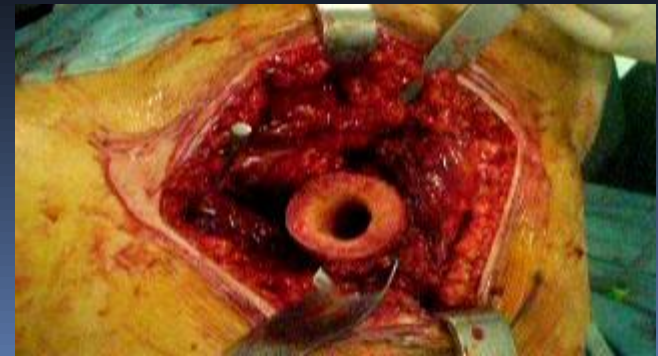
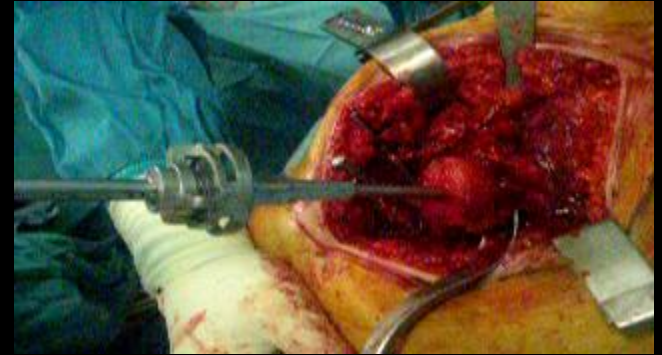
3^a fase: preparazione dello stelo

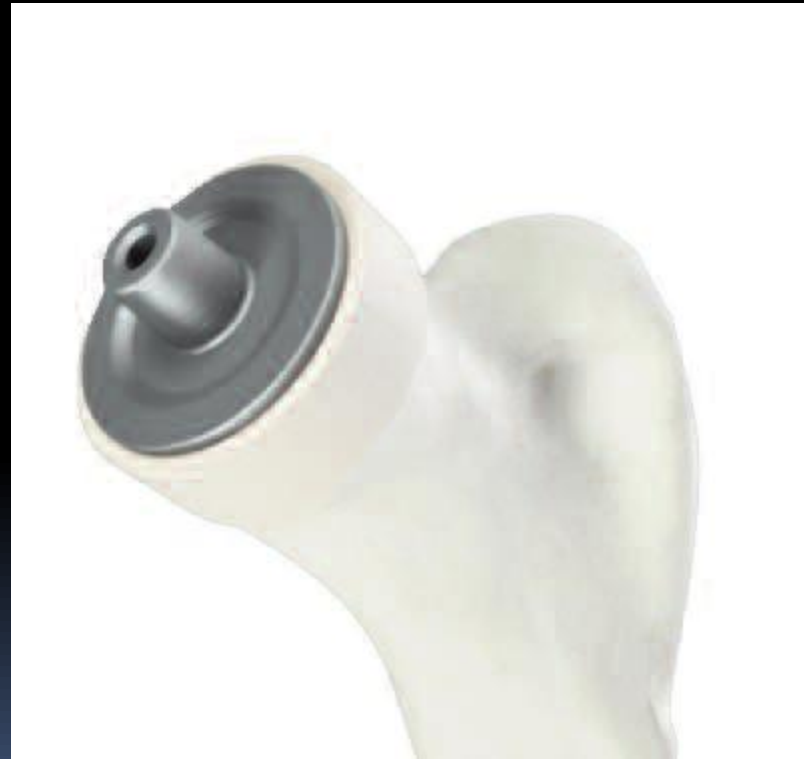

3^ fase: preparazione dello scasso cervicale

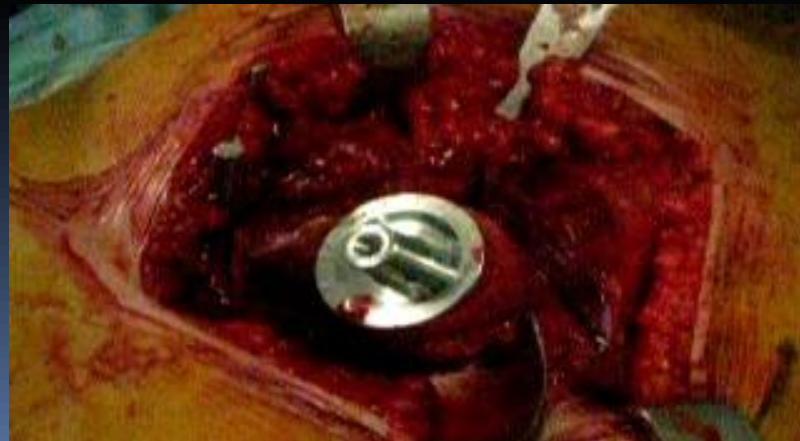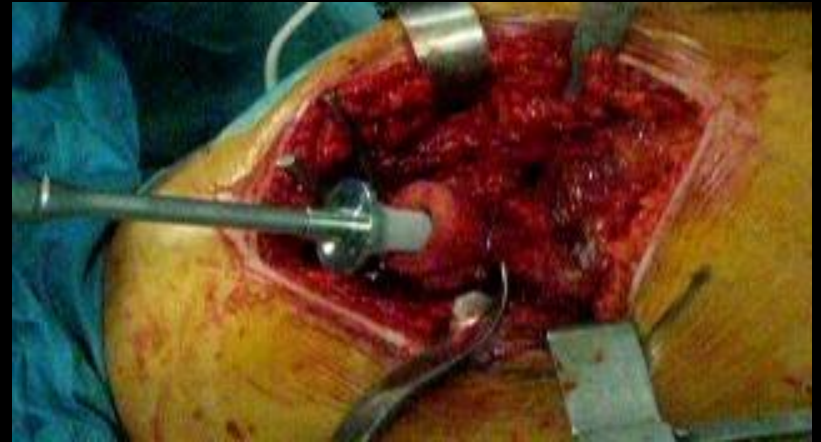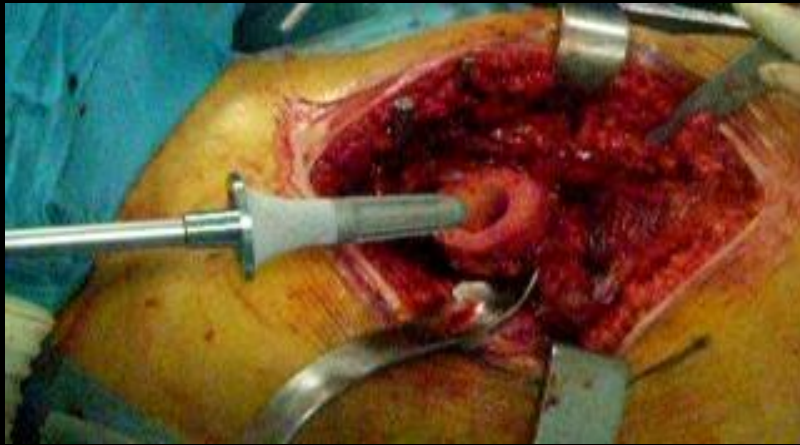- 2 tempi (prossimale e distale)
- 1 tempo (fresa conica unica)



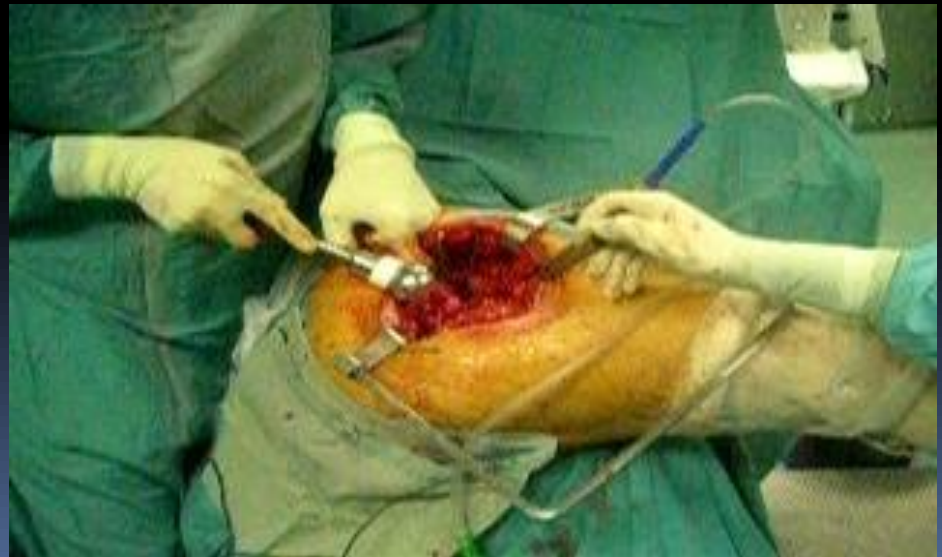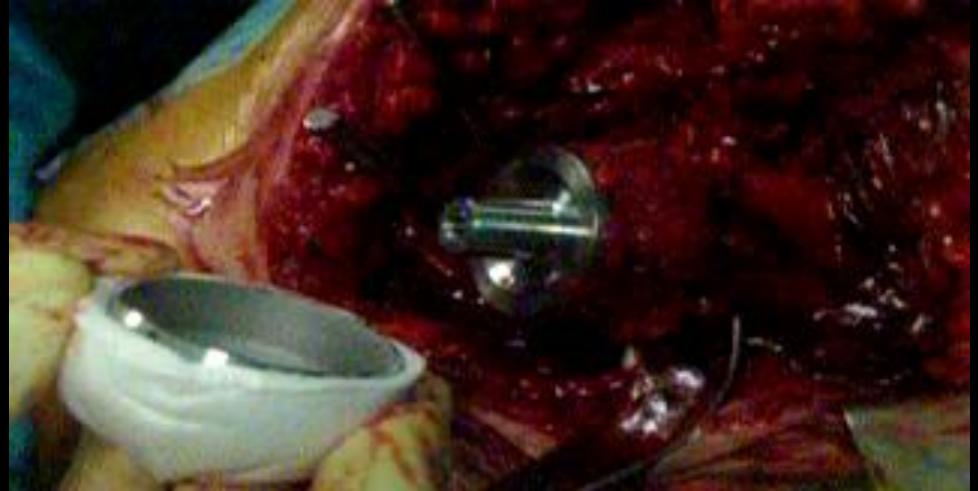Inserimento dello stelo BMHR



Inserimento dello stelo BMHR



Inserimento della testa metallica



Quadro Rx post-op

